

# Cerebral Achromatopsia 大脳性色覚喪失

Verrey, D. Arch Ophthalmol (Paris), 8: 289, 1888


n 白黒の濃淡の世界

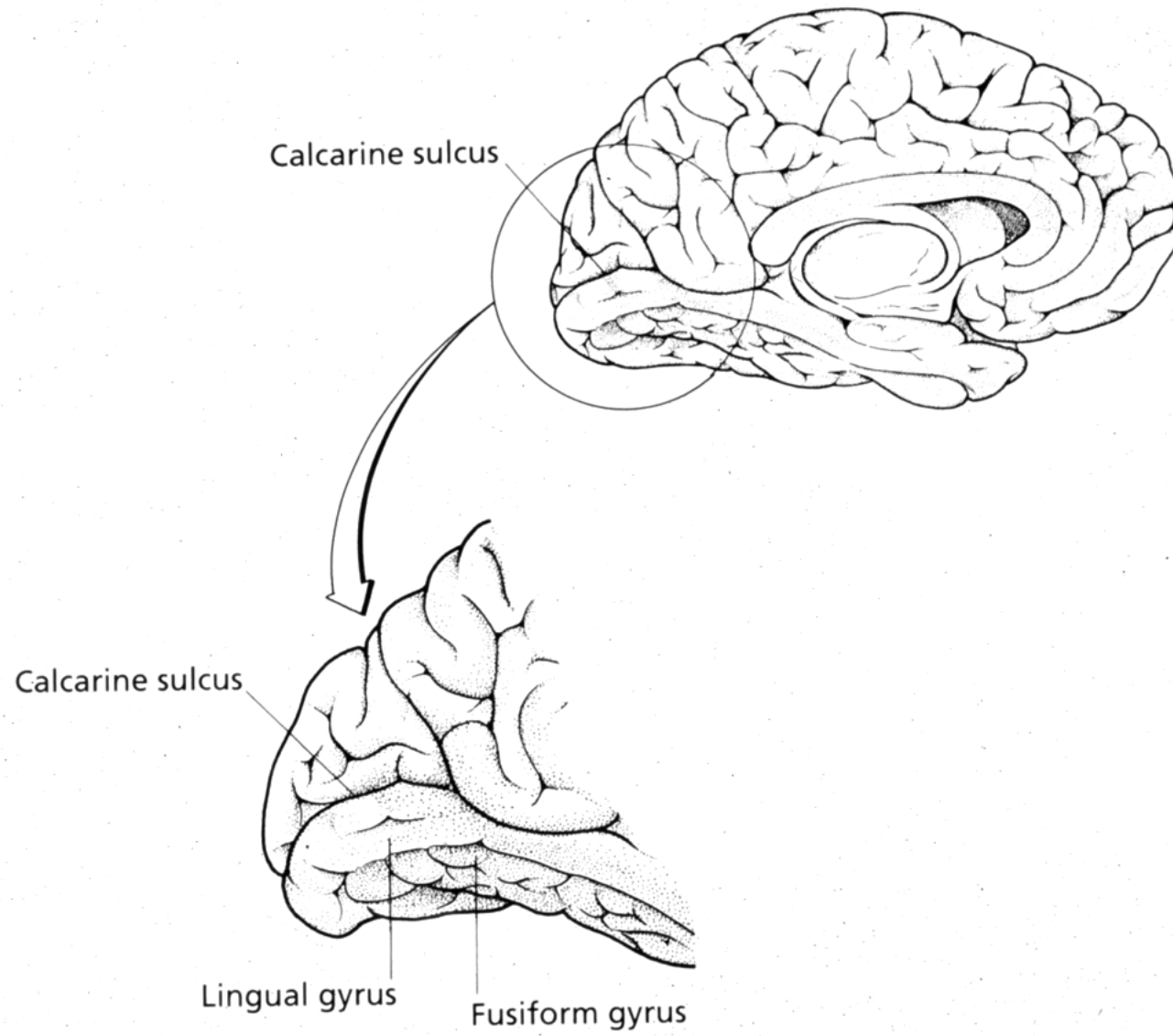
≡ 食べるかにおわないとピクルスとイチゴ  
ジャムを区別できない

≡ 同じ大きさの銀貨と銅貨の区別がつかない

n 上方視野欠損

n 相貌失認





# Cerebral Akinetopsia

## 大脳性運動視喪失

---

Zihl, J. et al. Brain, 106: 313, 1983

- 43歳、女性
- 紅茶が凍って見え、コップに注げない。紅茶がコップからあふれてもわからないので、注ぎ続ける。
- 話し相手の口の動きがわからないので、会話ができない。
- 車の正確な位置がわからないので、道路を横断できない。渡り始めた時は車が遠くにあるのに、渡り出すとすぐそばまで来ている。
- 視野欠損(-), 他の視覚認知は問題なし。

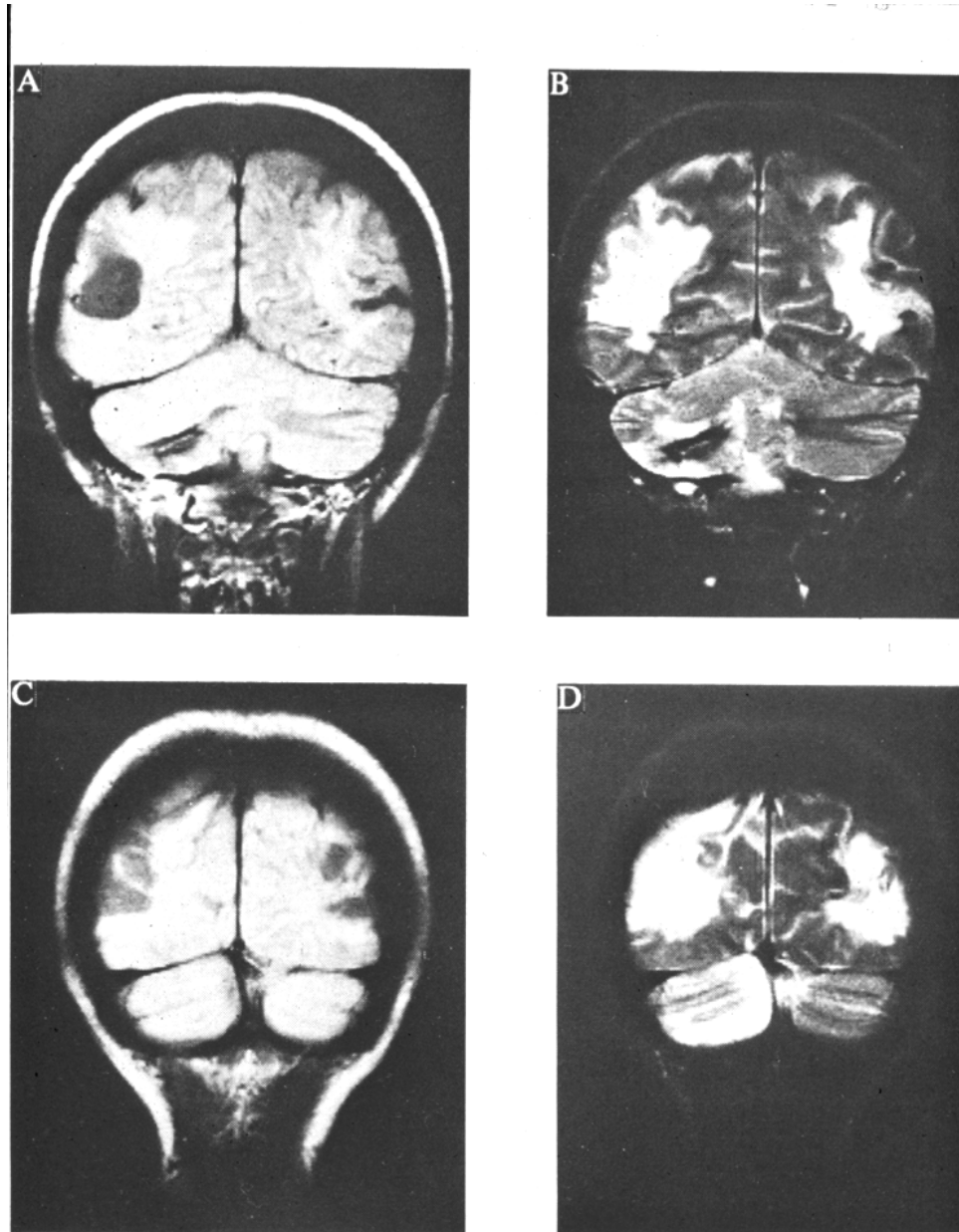




FIG. 1. Four coronal MR images. A-D, for description, *see* text.

# 視覚失認・相貌失認

Movie Here

24 y.o. M.

(NM081253)  
[NM9815253]



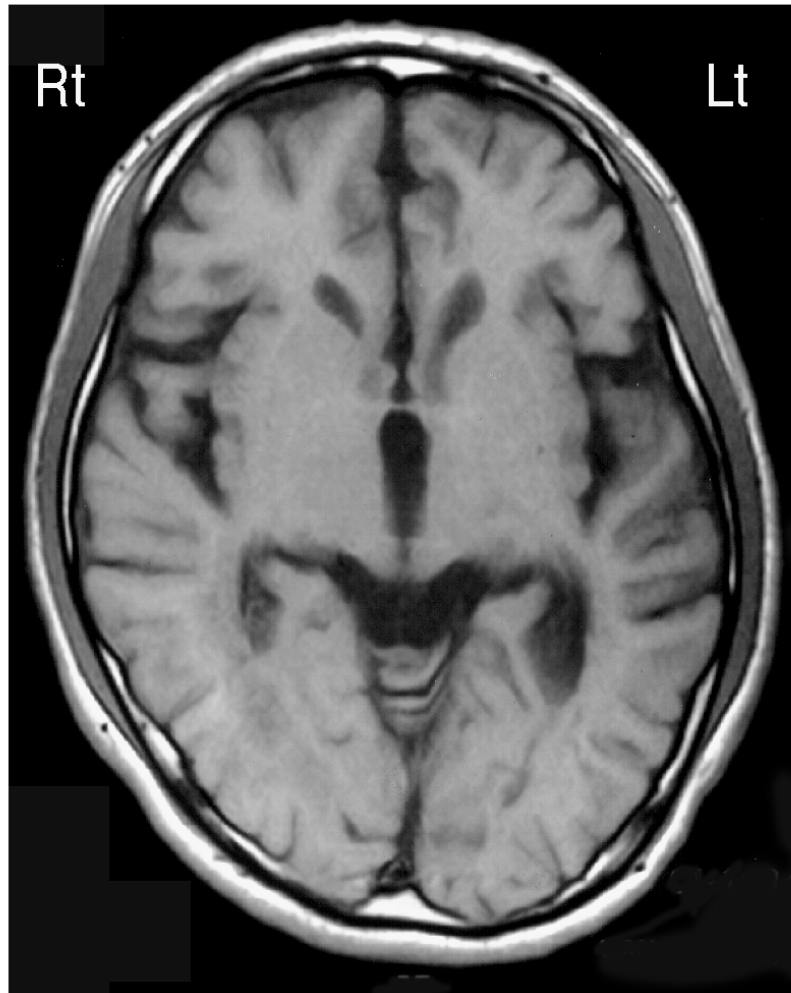
原图

模写

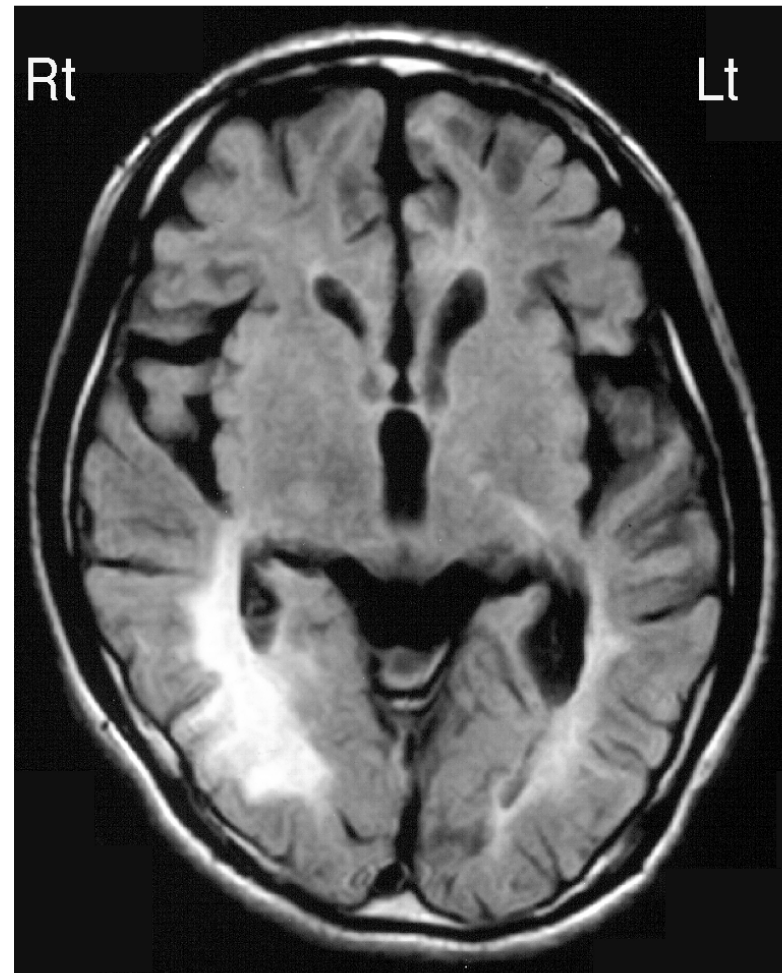
24y.o. M.  
1-11'99

MRI

[NM9815253]



T1W1



F1AIR



24y.o. M.

# FDG-PET

(NM981253)

Rt

Lt

Rt

Lt

